Pylorushypertrophie bei schweren Anämien.

INAUGURAL-DISSERTATION

zur Erlangung

der Doktorwürde in der gesamten Medizin

verfaßt und

einer Hohen Medizinischen Fakultät der

Bayer. Ludwig-Maximilians-Universität zu München

vorgelegt von

Ermelinde Hofmann.

München 1927.

R. UNIV.
BIBLIOTHEEK
LEIDEN

Zum klassischen Bild der Biermerschen Anämie gehören eine Reihe von Störungen von seiten des Magendarmkanals. Subjektiv machen sich dem Kranken bemerkbar: Appetitlosigkeit, Erbrechen, Widerwillen gegen Fleischspeisen. Von objektiven Erscheinungen sind in der überwiegenden Zahl der Fälle anazide Titrationswerte des ausgeheberten Mageninhaltes, ja überraschend häufig völlige Achylien, Durchfälle wechselnd mit Phasen von Obstipation allgemein bekannt. Auch die Entleerungsverhältnisse des Magens entsprechen oft, jedoch nicht ausnahmslos, den Saftverhältnissen. Infolge Fehlens der Salzsäure fehlt der duodenale Hemmungsreflex auf den Pylorus und es kommt häufig zu einer schnellen Entleerung des Mageninhalts. Öfters sieht man jedoch trotz völliger Achylie normale Entleerungszeiten. In vereinzelten Fällen kommt es sogar zu Retentionserscheinungen der Probemahlzeit trotz bestehender Achylie des Magens. Die differentialdiagnostischen Schwierigkeiten dieser zuletzt erwähnten Fälle sind wegen der gleichzeitig bestehenden Anämien offensichtlich. Obwohl wiederholt auf solche Ausnahmefälle aufmerksam gemacht wurde, sind die Fehldiagnosen in der Richtung eines Karzinoms mit sekundärer Anämie oder eines Karzinoms bei perniziöser Anämie verhältnismäßig häufig. Verständlich wird dies vor allem in den Fällen, wo sich bei bestehender Retention beim Abtasten des Abdomens eine fühlbare Geschwulst in der Magenpförtnergegend feststellen läßt und wo bei der Röntgendurchleuchtung eine Aussparung im Bereich des Magenausgangs zu sehen ist. In der I. medizischen Klinik München wurde ein Fall mit den eben erwähnten Erscheinungen beobachtet. Wegen der Wichtigkeit differentialdiagnostischer Erwägungen soll hier in folgendem ausführlich auf diese Fälle eingegangen werden.

Am 20. 12. 26 suchte ein 47jähriger Landwirt die Klinik auf. Anamnestisch gab der Kranke an, seit dem Jahre 1916 an hartnäckig, immer wieder auftretenden Magendarmbeschwerden zu leiden. Schon damals be-

stand Appetitlosigkeit, Erbrechen, das sofort nach dem Essen auftrat, Magendrücken, vereinzelt saures Aufstoßen, auch traten Durchfälle auf. Auf Diät zeigte sich nur vorübergehend Besserung, sodaß Patient 1917 wegen „chronischen Magendarmkatarrhs" als militärdienstuntauglich entlassen wurde und immer nur zeitweise leichtere Arbeit verrichten konnte.

1921 fiel dem Kranken zum erstenmal sein blasses Aussehen auf. Seit 1924 Zunahme der Beschwerden, sehr große Abgeschlagenheit, vermehrte Magendarmerscheinungen, besonders Fleisch oder Milch in größerer Menge wurde schlecht vertragen, zeitweise gallige Beimengungen zum Erbrochenen, saures Aufstoßen trat häufiger auf. Nach vorübergehender, angeblich auf Einhalten genauer Diätvorschriften hin erfolgter Besserung nahmen im Jahre 1926 die Magendarmerscheinungen erneut zu, zeitweise häuften sich die Durchfälle bis zu 15 Entleerungen täglich.

Aufnahmebefund: Der sehr blaß aussehende Patient von reduziertem Ernährungszustand (12 kg Untergewicht) bot das typische Blutbild der Perniciosa: Hämoglobin 18%, Färbeindex 1, 1, r. Blutkörperchen 780000, Anisozytose, Poikilozytose, Normoblasten, Makrozyten, Megaloblasten sowie polychromatische Zellen und basophil getüpfelte r. Blutkörperchen. Das weiße Blutbild zeigte eine Leukopenie (3200) 38% Lymphozyten, 58% Neutrophile, also bei dem Grad der Anämie eine auffallende Verminderung der Knochenmarkselemente im weißen Blutbild. Ödeme waren nicht nachweisbar, am Nervensystem keine besonderen Abweichungen von der Norm festzustellen, besondere Drüsen waren nicht vorhanden. Eine Klopfempfindlichkeit der Knochen bestand nicht. Am Herzen war lediglich ein blasendes, systolisches Geräusch zu hören und zwar am lautesten über der Herzspitze, $P_2 > A_2$, es handelt sich dabei ohne Zweifel um die bei perniziöser Anämie gewöhnlichen Erscheinungen am Herzen. Der sonstige Organbefund ergab nichts Pathologisches. Der Leberrand war eben palpabel, Milz perkutorisch nicht vergrößert, nicht fühlbar. Zeitweise war im Epigastrium an etwa der Pylorus-

stelle entsprechenden Stelle deutlich eine tumorartige Resistenz zu fühlen. Eine Ausheberung des Magens ergab 60 ccm Nüchternsaft mit einem Salzsäuredifizit — 40 und Gesamtazidität 9. Lab, Pepsin, etwas Schleim und sehr reichlich Galle.

Mikroskopisch: Reichlich Detritus, vereinzelt Epithelien, vereinzelt Stäbchen, Bakterien, Milchsäureprobe nach Uffelmann negativ.

Die fraktionierte Ausheberung des Alkoholprobetrunks zeigte beschleunigte Passage, der Magen wurde (siehe Kurve) schon nach 40 Minuten leer.

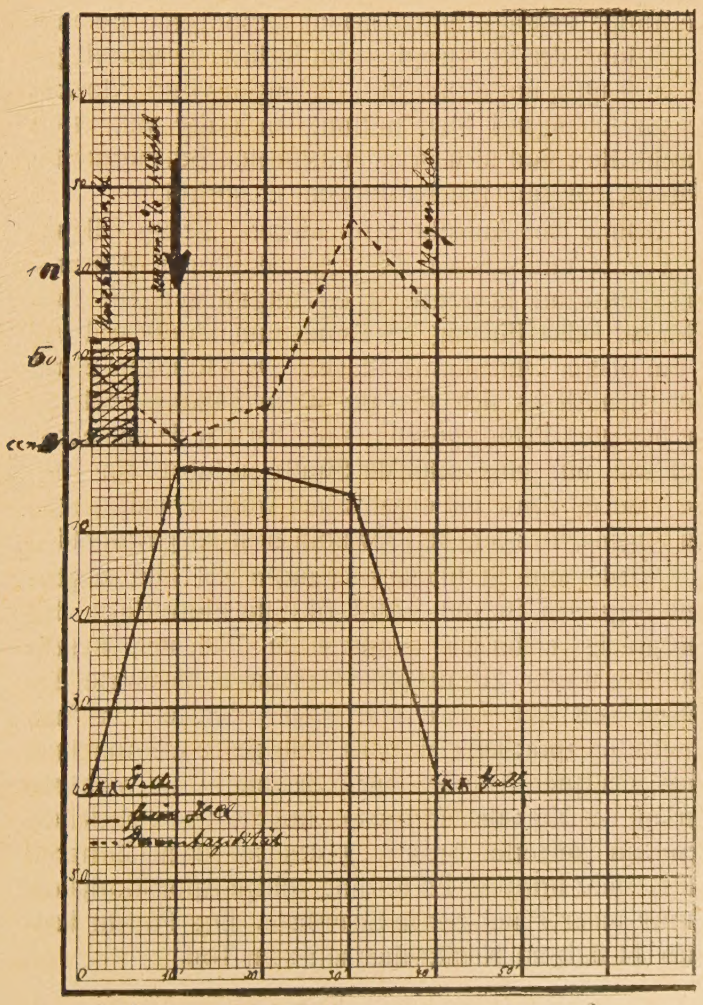

Die Titrationswerte ergaben ein völliges Fehlen freier HCl, das Salzsäuredefizit schwankte zwischen — 40, und — 3, die Gesamtazidität zwischen — 1 und + 26.

Bemerkenswert war das Ergebnis einer Röntgendurchleuchtung des Magendarmkanals. Durchleuchtungsbefund: Nach glatter Oesophaguspassage füllte sich der obere Magen gleichmäßig und normal. Die Magenkontur lief spitz gegen das Antrum zu. Während der ganzen Durchleuchtung, sowohl im Stehen wie im Liegen war nur oberes und mittleres Korpusteil des Magens gefüllt, das Antrum fehlte vollkommen. Nach 2 Stunden war nur mehr andeutungsweise Magenfüllung vorhanden. Die übrige Passage ergab keinen besonderen Befund.

Befund der Röntgenplatte im Stehen: Diagonal gestellter Magen, ungleichmäßige Füllung der Pars pylorica, die am Anfangsteil breit beginnt, nach der Mitte sich verschmälert und sich in einer schmalen Schattenstraße fortsetzt, die dem Balbus duodeni entspricht.

Befund der Aufnahme im Liegen: Breite Füllung im Fornix und oberen Corpus, die Corpus-Antrumpartie unscharf begrenzt. Andeutungsfüllung der Pars pylorica, keine Füllung im Duodenum, breite Füllung in den oberen Dünndarmschlingen. Dem Röntgenbefund nach handelt es sich also um einen Füllungsdefekt in der besagten Pylorusgegend, auch bei der Durchleuchtung war nur eine schmale Straße sichtbar, ein Bild, wie man es sonst bei organischen Wandveränderungen des Magens, vor allem bei Karzinom zu sehen gewohnt ist.

Wiederholte Stuhluntersuchungen auf Blut zeigten stets negativen Befund, sodaß okkulte Blutverluste des hochgradig anämisch aussehenden Patienten auszuschließen waren. Die niederen Gesamtaziditätswerte, das Fehlen von Milchsäure und langen Bazillen im Ausgeheberten, sprachen gleichfalls mehr gegen die Annahme eines malignen Tumors am Pförtner. — Im weiteren Verlauf des Krankheitsprozesses konnte eine eingeleitete Arsenkur keinerlei Besserung des schweren Zustandbildes mehr bringen. Es bestand völlige Appetitlosigkeit, immer mehr zunehmende Schwäche. Der Patient kam nach 14 tägigem Klinikaufenthalt zum Tod.

Aufschluß über den auffallenden Röntgenbefund des Magens brachte die Sektion. Die Autopsie zeigte den typischen Befund einer perniziösen Anämie: Hochgradige Anämie aller Organe, rote Umwandlung des Knochenmarks, Tigerherz, Hämosiderose der Leber, Atrophie der Magenschleimhaut, am Pförtner diffuse Verdickung der Wand, das Lumen etwas verengert, petechiale Blutungen in verschiedenen Organen.

Die mikroskopische Untersuchung (Prof. Groll) der Pylorusgegend ergibt eine Verdickung der Pylorusmuskulatur, die aber eine regelmäßige Anordnung der einzelnen Muskelzüge zeigt. Das Bindegewebe zwischen einzelnen Muskelbündeln ist etwas kernreicher und in geringem Grade vermehrt. Nach dem histologischen Bild handelt es sich hier um eine einfache Hypertrophie. Die Schleimhaut am Pylorusteil ist großenteils kadaverös verändert, das lymphatische Gewebe gehörig entwickelt. Die Schleimhaut des Antrum pylori ist ebenfalls stark kadaverös. Trotz der kadaverösen Veränderung ist hier feststellbar, daß die Drüsen ziemlich spärlich sind, daß also ein atrophischer Zustand der Schleimhaut vorliegt.

Es handelt sich bei diesem Patienten also einwandfrei um eine muskuläre Hypertrophie des Pylorus bei Biermerscher Krankheit.

Mit diesem Fall in Beziehung gesetzt werden muß ein weiterer an der Klinik beobachteter Fall von perniziöser Anämie mit ähnlichen Magenerscheinungen.

Ein 55jähriger Patient mit dem typischen Blutbild der Perniciosa, Hunterscher Zunge, kurzfristiger Magenanamnese, sehr elendem Gesamtzustand, Ausheberung nach Probefrühstück, Gesamtazidität +5, Salzsäuredefizit −2, Lab, Pepsin, Milchsäureprobe, Spuren von Blut im Magensaft, kein Sanguis im Stuhl, zeigte bei der Röntgenpassage eine plumpe Magenform, kleinwellige Peristaltik an der großen Kurvatur, die kleine Kurvatur bewegungslos. Keine Antrumbildung. Nach einer halben Stunde markstückgroße, haubenförmige Verschattung in der Pylorusgegend. Nach 2 Stunden

war der Mageninhalt noch kaum vermindert, der Brei entleerte sich gänsekieldick, spritzerförmig ins Duodenum. Der Magen zeigte hochgradige Peristaltik wie bei Stenosen. Nach 6 Stunden war die Hälfte des Magens immer noch gefüllt. Die oben angeführten Erscheinungen am Magendarmkanal und ein typisches Blutbild wiesen eindeutig in Richtung der perniziösen Anämie, bei dem angeführten Röntgenbefund war jedoch ein gleichzeitig bestehendes Karzinom nicht sicher auszuschließen. Auf dem Sektionstisch zeigte sich nun am Magen lediglich eine Gastritis chronica atrophicans. Es kann sich bei diesem Fall also nur um einen Pylorospasmus gehandelt haben, der die eigenartige Deformierung des Magenbildes und die röntgenologisch nachweisbare Retention bedingte.

Die mitgeteilten Zustandsbilder als Zufallsbefund werten zu wollen, erscheint nach dem in der Literatur Bekanntgewordenem nicht recht angängig. Nägeli erinnert in seiner „Blutdiagnostik", daß feste Kontraktionen am Pylorus bei einigen Fällen von Perniciosa gefühlt werden konnten und erwähnt die Fälle von H. Müller und Nauer (Inauguraldissertation über progressive perniciöse Anämie, Zürich 1897), die dann zu Fehldiagnosen maligner Wandveränderungen geführt hatten. In den zwei von Nauer angeführten Fällen war in der Nabelgegend deutlich der Palpationsbefund eines Tumors zu erheben, der dann zu Zeiten der Besserung des Allgemeinzustandes wieder verschwand. Eine Sektion war hier leider unterblieben, doch hält Nägeli das Bild mit Sicherheit für pylorospastische Erscheinungen bei perniciöser Anämie. Er berichtet außerdem von zwei weiteren Perniciosafällen, wo von ihm auf Grund obiger Erfahrungen, die von Kollegen gestellte Tumordiagnose abgelehnt wurde und wo die später erfolgte Sektion das völlige Fehlen eines vorher ganz deutlich gewesenen Tumors ergeben hatte. (Inauguraldissertation Stempelin). Auf ähnliche Erfahrungen von Gerhardt weist Nägeli hin.

Hieher muß auch ein Fall gerechnet werden, über den Anna Kleemann im deutschen Arch. f. kl. Med.

B. 128 berichtet hat und der insofern interessant ist, als sowohl ein Operations- wie ein späterer Sektionsbericht vorliegt.

Es handelt sich um einen 39jährigen Patienten mit unbestimmten Magenbeschwerden, sehr anämischen Aussehen, anaciden Ausheberungswerten, Druckempfindlichkeit oberhalb des Nabels und etwa in Pförtnergegend einer diffusen aber deutlich palpablen Resistenz. Der Röntgenbefund ergab einen Füllungsdefekt am Pylorus. Dem klinischen Bild nach handelt es sich also um Erscheinungen am Magenausgang, die auf einen Tumor, ein Karzinom, hinwiesen, vor allem, da das anämische Blutbild zunächst durchaus nicht für eine perniciöse Anämie charakteristisch war. Der Patient kam dementsprechend zur Operation. Der Operationsbefund ergab normalen Bauchsitus, doch schien dem Operateur die Pylorusgegend verdickt zu sein, aber nicht hart und für Neubildung sprechend. Man dachte an ein kleines, chronisches Ulkus und legte eine hintere Magendarmanastomose an. Normaler Heilungsverlauf, doch einige Monate später bedeutende Verschlechterung des Gesamtbefindens, wieder Erbrechen, jetzt auch Druckempfindlichkeit der Resistenz in der Pylorusgegend. Der Magen zeigte die Zeichen hochgradiger Passagestauung: größerer 6 Stundenrest, Boas-Opplersche Bazillen. Das Blutbild war jetzt deutlich im Sinne einer Perniciosa verändert. Aufschluß brachte hier erst die Sektion, die die sichere Diagnose „perniziöse Anämie“ feststellte. Interessant war der Obduktionsbefund am Magen. In Analogie zu dem von uns mitgeteilten Fall zeigte sich eine hochgradige Verdickung am Pylorus und zwar ein zirkulär infiltrierender Tumor von grauweißer Farbe und glasigem Aussehen, der beim Durchschneiden fast knirschte, sodaß erst am mikroskopischen Schnittpräparat die Karzinomdiagnose endgültig abzulehnen war und gezeigt werden konnte, daß es sich nur um hochgradige Hypertrophie der Muscularis handle. Ich habe den Fall hier breiter erwähnt, weil er so augenscheinlich die diagnostischen Schwierigkeiten zeigt und einer der wenigen

Fälle ist, wo den fühlbaren Pyloruskontraktionen Nägelis ein anatomisches Substrat entspricht.

In der älteren Literatur ist von Nothnagel ein Fall veröffentlicht, der nur im weiteren Sinne Beziehung mit den angeführten Fällen zu haben scheint. Es handelt sich hier um einen 23jährigen Patienten, der seit seinem 14. Lebensjahr an Magenbeschwerden leidet: Erbrechen bald nach der Nahrungsaufnahme, nach flüssiger Nahrung in geringerem Maße auftretend, bitteres Aufstoßen. Während der ganzen Jahre war ein auffallender Wechsel der Erscheinungen zu verzeichnen. Mit 27 Jahren bedeutende Verschlechterung, vor allem Druck- und Völlegefühl nach geringen Nahrungsmengen. Aufnahmebefund: Zeichen der Biermerschen Anämie, im Epigastrium geringe Druckempfindlichkeit, jedoch war kein Tumor oder eine Resistenz zu palpieren. Überraschend war hier der Sektionsbefund am Magen. Das Organ zeigte hochgradige Verkleinerung, abnorme Wandverdickung, die steif und starr war und unter dem Messer fast knirschte. Die Verdickung war gleichförmig, glatt, am stärksten nach dem Pylorus zu. Mikroskopisch bot das Organ in verschiedenen Schnitten die Zeichen starßer interstitieller Bindegewebshypertrophie mit hochgradiger Drüsenverarmung. Die stellenweise enorm verdickte Muskelschicht ergab den Befund einfacher Hypertrophie.

An sonstigen bekannt gewordenen Fällen wäre noch ein von Martius veröffentlichter Perniciosafall anzuführen, bei dem auch die Magen-Darmerscheinungen im Vordergrund des klinischen Zustandbildes standen. Es zeigte sich hier jedoch kein Palpationsbefund oder sonstige Tumorzeichen, doch fand sich bei der Sektion und bei mikroskopischer Untersuchung im wesentlichen das Bild der muskulären Pylorushypertrophie.

Die Schwierigkeiten der klinischen Auswertung des bei den vorstehenden Fällen erwähnten Krankheitsbildes sind bei der Ähnlichkeit seiner Symptomatologie, wie vermehrte Latenzzeit des Speisebreis, Zeichen der Passagestauung, Milchsäure, Boas-Oppler'sche Bazillen, Aussparung in Pylorusgegend bei Kontrastbreigaben, ja dem

positiven Palpationsbefund einer tumorartigen Resistenz im Epigastrium, kurz den Zeichen einer karzinomatös-scirrhösen Pyloruswandveränderung, offensichtlich. In der Mehrzahl der Fälle weist ja wohl der Gesamteindruck, sowie eine genaue morphologische Blutanalyse in der Richtung der perniciösen Anämie. Schwierig und wie der Fall Kleemann beweist, manchmal erst auf dem Sektionstisch richtig zu deuten, bleiben die Fälle mit uncharakteristischem Blutbild einer Karzinomanämie, wo dann eine nicht ganz typische perniciöse Anämie nur schwer auszuschließen ist. In solchen Fällen wird es zweckmäßig sein, sich an die in Vorstehendem erwähnten Pyloruswandveränderungen bei Perniciosa zu erinnern und vielleicht kommt man dann aus der Chronizität des Prozesses mit seinen auffallenden Schwankungen, dem meist jüngeren Lebensalter der Patienten, der bei Perniciosa meist geringeren Divergenz von Salzsäuredefizit und Gesamtacidität und der, nicht in dem Maße wie bei Karzinom, progressiven Motilitätsstörung mit wachsenden Ausheberungsmengen, zur richtigen Diagnosenstellung.

Die Erklärung dieser Veränderungen am Magenpförtner soll im Folgenden versucht werden. Für Erklärungsversuche pathologischer Zustände scheint es mir zweckmäßig vom normalen Motilitätsbild des Magens und seiner Reflexe auszugehen.

Die Magenbewegungen, ich denke hier zunächst an die „große Peristaltik“ und nicht an die kleinen Magenbewegungen, eine durch Kontraktion der Muscularis mucosae bedingte Schleimhautfaltenbewegung, die dem in letzterer gelegenen Meißner'schen Plexus untersteht, — sind in weitgehendem Maße, wie Tierversuche zeigen, von extragastralen Momenten unabhängig. Sie sind zunächst beeinflußt von einer intramuralen Plexusanlage, dem Auerbachschen Geflecht, während die einfache Erregbarkeit nur an die muskulären Elemente gebunden ist. Wie weit die kontraktionserregenden Reize in dieser Plexusanlage selbst gebildet werden, ist eine noch ungeklärte Frage. Ähnlich verhält

es sich auch mit der Deutung der Plexusanlage an der Cardia im Sinne eines Schrittmachers der Magenrhythmik, — ein Vergleich zum Sinusknoten des Herzens. Fest steht jedenfalls, daß es auch am herausgenommenen Magen zu einem normalen Bewegungsablauf kommt. Fest steht außerdem, daß, was zeitlichen Ablauf, Zahl und Tiefe der Kontraktionen betrifft, extragastrale Reize von Bedeutung sind, nicht im Sinne der Auslösung, sondern der Umstimmung, Hemmung oder Enthemmung der Magenautomatie. Die Reize treten auf den Wegen der vegetativen Bahnen, des eigentlichen extragastralen Steuerungsapparates an das Organ heran. Eine scharfe Trennung der Reizbildung von Sympathicus und Vagus ist im allgemeinen nicht möglich, da ihre Fasern teilweise gemischt verlaufen, doch ist soviel mit Sicherheit zu sagen, daß der Symphathikus hauptsächlich hemmende, der Vagus erregende Impulse dem Magen zuleitet und zwar nicht nur im Sinne der Motilität und des Tonus, sondern auch der Sekretion, die ihrerseits, wie später näher erwähnt sei, die Motilität weitgehend beeinflussen kann. Nach den Ergebnissen von Nervenausschaltungen bei Tierversuchen (Klee) kann man, was die Beziehung von Magenmuskulatur und Pförtnerschließmuskel betrifft, sagen, daß die extragastrischen Nervenreize auf den Gesamtmagen einwirken. Eine lokalisierte Sphinkterwirkung läßt sich nicht feststellen. Einer Zunahme des Magentonus und Förderung der Peristaltik bei Vagusreizung entspricht eine Tonusabnahme des Sphinkters. Umgekehrt liegen die Dinge bei Splanchnicusreizung. Was diese extragastrische Reizbildung anlangt, so kann man wohl sagen, daß beim Menschen mit seinen zahlreichen, zentralnervösen Erregungen dieser vegetativen Beeinflussung des Magens, besonders bei pathologischen Zuständen, eine große Rolle zufällt. Außer diesen nervösen Einflüssen auf die Motilität bestehen solche mechanischer Art So ist Dehnung ein wichtiger Peristaltikanreiz bei allen glatten Hohlmuskelorganen. Die Reizschwelle ihrerseits hängt vom Tonus ab, der seinerseits wieder die nervös bedingte Komponente, die auf Dehnungsreiz und Fernreiz via Vagus

anspricht, darstellt. Als weiteres die Motorik beeinflussendes Reizmoment wären chemische Einflüsse zu nennen, die teilweise hormonaler Art (Cholin, Histamin) oder aber als Ionenwirkung für die vegetative Tonisierung von Bedeutung sind, teilweise als die sauren Sekretionsprodukte der Magenwand selbst in die Motorik des Organs eingreifen.

Für die Entleerungsverhältnisse des Magens ist außer Muskeltonus und Peristaltik noch das Pylorusspiel, die periodische Zu- und Abnahme des Sphinktertonus von Bedeutung.

Der Pförtner, ein reiner Tonmuskel ähnlich dem Schließmuskel der Muschel, unterliegt in erster Linie als Teil der Ringmuskulatur des betr. Darmabschnittes dem Peristaltikreflex, -- vor jeder das Darmlumen entlang laufenden Kontraktionswelle trifft ihn eine Erschlaffungswelle. So kommt es zum Durchtritt des Speisebreis. Sekundär greifen nun in den Entleerungsablauf die sog. Pylorusreflexe ein, die zunächst von mechanischen und chemischen Gesichtspunkten zu betrachten sind.

Was den sog. Chemoreflex betrifft, so besteht er darin, daß bei Berührung der Darmschleimhaut mit Säuren es zum Pylorusschluß, zur Hemmung der Magenentleerung kommt. Was den sog. Fettreflex d. h. Pylorusschluß nach Einführung von Fetten betrifft, so ist er heute noch sehr umstritten. Fest steht, daß Neutralfett oder Öl keinen Pylorusschluß bewirken, im Gegenteil man sieht Rückfluß von Duodenalsaft in den Magen. Kestner hält einen Pylorusschluß bei sauren Fettspaltungsprodukten für möglich. Die Verlangsamung der Magenentleerung nach Fettgaben ist jedenfalls in der ersten Zeit auf Verminderung des Magentomus und Herabsetzung der Peristaltik bei schlaffen Pylorus zurückzuführen. Die ältere Auffassung des Chemoreflexes ist die, daß dabei der Tonus des Pylorus erregt wird, oder aber ein seltenerer Öffnungsrhythmus zustande kommt. Nach neueren Versuchsergebnissen (Kirchner, Mangold) ist die von der Duodenalschleimhaut her ausgelöste chemoreflektorische Hemmung der Magenentleerung auch durch Veränderungen der Antrumkontraktionen

und Nachlassen des Corpustonus bedingt. — Dieser Chemoreflex ruft gleichzeitig vom Darm aus, wie Pawlow es zuerst beschreibt und dann Cohnheim und Marchand bestätigen, im Magen eine Verminderung der Saftsekretion hervor, doch liegt die Reizschwelle für diesen Reflex viel höher als für den Pylorusreflex auf Säuren, sodaß nur Salzsäure in starker Konzentration und Milchsäure ihn hervorrufen, die flüchtigen organischen Säuren dagegen nicht.

Als weiterer Reflex wird von Cannon angeführt, daß der Pylorus sich vor großen, festen Stücken schließt, also ein Berührungsreflex von der Magenschleimhaut aus. Außerdem ist auch der normale Inhaltsdruck des Duodenum, der als duodenaler Mechanoreflex anzusprechen ist, wie vor allem Versuche von Moritz beweisen, für geordnete Rhythmik der Magenentleerung von Bedeutung. Nach den Arbeiten Klee's bewirkt nur ein hemmender sympatischer Reiz, wie der durch Adrenalingaben zustande kommende, Schluß des Pförtnerringmuskels. Eine antagonistische sphinktererschlaffende Wirkung, die direkt zu einer dilatatorischen wird, ließe sich nach den Ausführungen von Schwarz auf Grund der anatomischen Vorstellungen Toldt's durch Vagusreizung erklären. Toldt spricht gemäß der irisartigen Muskelstruktur am Pylorus, die durch Einstrahlen der Längsfasern in den Sphinkterring zustande kommt, von einem Dilatator. Bei entsprechend starker Längsfaserkontraktion kann man sich so eine Sphinkterdehnung bezw. Öffnung vorstellen. Die Bahnen, auf denen die Pylorusreflexe laufen, sind noch unklar. Carlson spricht sich wegen des gemischten Faserverlaufs gegen einen direkten Antagonismus von Vagus und Sympathikus in der Sphinkter pylori Innervation aus.

Um auf die eingangs erwähnten Zustandsbilder des Magens bei Perniciosa zurückzukommen, müssen die angeführten Fälle geschieden werden in rein pylorospastische Erscheinungen und solche mit morphologisch greifbaren Magenausgangsveränderungen, wie sie ja auch der zuerst beschriebene Fall der I. med. Klinik zeigt. Was letzteren betrifft, so wäre zunächst die Frage nach

der Ursache der vorliegenden Muskelhypertrophie am Pförtner zu beantworten. Als ätiologisches Moment käme dafür ein Passagehindernis am Magenausgang in Frage, wie es bei Narben, Strangadhäsionen, Druck durch Tumoren von außen zustande kommt und so zu einer Arbeitshypertrophie führt. Bei der Sektion fehlte jedoch jeglicher Anhaltspunkt für eine solche Stenosenbasis, — der Pförtner wurde durchgängig gefunden, wenn auch der Kanal durch die hypertrophe Muskulatur enger als normal war, und es bestanden keinerlei narbige Veränderungen.

Die in der älteren Literatur (Boas, über hypertrophische Pylorusstenose) vertretene Auffassung sucht die Entstehungsursache in einem vorausgegangenen Magenkatarrh, der eine plastische Entzündung der Häute zur Folge habe und im wichtigsten Magenabschnitt, dem Pylorus, sein Maximum erreicht, da hier die Gewebs-, insbesondere die Muskelschichten, am reichlichsten vorhanden sind und es außerdem zu einer stärkeren funktionellen Beanspruchung bei der Entleerungsarbeit kommt. Die Annahme dieses Faktors als alleinige Ursache scheint mir nicht ohne weiteres gestützt werden zu können, denn es gibt Fälle von perniziöser Anämie bei bestehender Pylorushypertrophie, ohne stärkere gastritische Veränderungen, außerdem kommt man bei Durchsicht des chronischen Gastritismaterials der Literatur nur zu ganz vereinzelten Fällen mit Pförtnerhypertrophie, auch ist es bis jetzt nicht gelungen, mikroskopisch einen Unterschied zwischen gastritisch veränderter Schleimhaut bei Pylorushypertrophie und solcher bei gewöhnlicher Gastritis festzustellen.

Als weitere Ursache der Pylorushypertrophie kommt ein Pförtnerspasmus in Frage. Das Röntgenbild unseres Falles mit seiner ungleichmäßigen Füllung der Pars pylorica, die am Anfangsteil breit beginnt, nach der Mitte sich verschmälert, sodaß die Röntgendiagnose auf ausgedehnte Infiltrationen des Pförtners lautet, läßt die Möglichkeit von Spasmen als auslösender Ursache der Hypertrophie als immerhin möglich erscheinen. In dem an zweiter Stelle erwähnten Fall mit fehlender Antrum-

bildung, großem 6 Stundenrest, sind bei dem außer einer chronischen Gastritis atrophicans negativen Sektionsbefund, Magenausgangsspasmen als sicher anzunehmen, analog den von Nägeli erwähnten Fällen. Daß Spasmen als solche zu einer funktionellen Hypertrophie führen können, ist nach den auch sonst in der Literatur bekanntgegebenen Fällen durchaus anzunehmen. Auf die Frage der Entstehung dieses Spasmus soll später noch zurückgekommen werden.

Als Möglichkeit der Entstehung einer Pylorushypertrophie käme weiterhin eine latent vorhandene Enge des Pförtnerkanals und Rings in Frage mit gewisser durch die Organfunktion herausgebildetnr Hypertrophie. Die erhöhte Spasmenbereitschaft eines solchen an sich schon hypertropischen Muskels könnte man sich dann in ihrer Ansprechbarkeit durch gastritische oder sonstige Reizmomente, häufiges Erbrechen der Achyliker, erhöht denken, sodaß im weiteren Verlauf eine starke Muskelhypertrophie zur Ausbildung kommt. Diese Annahme würde einen gewissen Organbefund schon aus der Säuglingszeit her voraussetzen. Von diesem Gesichtspunkte aus wird darauf einzugehen sein, was über Pylorushypertrophie im Säuglingsalter bekannt ist.

Diese ist in ihrer Genese noch keineswegs endgültig geklärt. Die eine Auffassung nimmt primären Spasmus am Pylorus an, der zu funktioneller Hypertrophie führt, eine Ansicht, wie sie Thomson, Heubner, Kuttner, Wernstedt, Czerny, Bendix vertreten, und die ein Teil der Autoren durch neuropathische Anlagen erklären will. — Eine Reihe anderer Autoren nimmt als Ursache eine primäre angeborene Hypertrophie des Pylorus an, die dann erst sekundär zum Krampf führt. Für diese Auffassung sprechen Fälle von stark ausgeprägter Hypertrophie, die schon in den ersten Lebenstagen gefunden wurden. In gleicher Richtung würde auch weisen, daß die Hypertrophie in länger dauernden Fällen nicht etwa regelmäßig stärker ausgeprägt ist, wie man doch annehmen dürfte, wenn Spasmen die alleinige Basis der Hypertrophie wären. Vielleicht in gleichem Sinne zu werten sind dann auch die

Fälle, wo nach völliger Heilung noch nach Monaten und Jahren die Hypertrophie vorgefunden wurde. (Ibrahim, Bernheim, Karrer, Feer, Holt), sodaß hier wohl Heilung gleichbedeutend mit Aufhören des Spasmus ist, eine gewisse Stenose auf Hypertrophiebasis jedoch jahrelang weiterbestehen kann. Nicht ohne Interesse, da eventuell als Übergangsfälle zu den Erwachsenenformen anzusehen, sind die Fälle von Rosenheim und Hansy, die erst im 6. Lebensjahr und noch später einsetzten und die bei der Operation den typischen Befund einer starken, muskulären Hypertrophie mit Stenose des Pförtnerkanals zeigten. Bei dem Falle Rosenheims handelt es sich um einen fünfjährigen Patienten, bei dem ein in Anschluß an Masern aufgetretener Magendarmkatarrh als auslösendes Moment für die dann klinisch in Erscheinung tretenden Stenosezeichen angesehen wurde.

Aus diesen Betrachtungen über die Genese der Pylorushypertrophie im Säuglingsalter wird festzuhalten sein, daß

1. bei allen Fällen etwas anlagemäßig Bedingtes eine Rolle spielt;
2. ein Hinüberreichen einer gewissen Pylorushypertrophie in das Erwachsenalter ohne besondere klinische Erscheinungen durchaus möglich ist.

Mit diesen Gesichtspunkten wird auch an die mitgeteilten Beobachtungen am Magenpförtner bei Perniciosafällen heranzutreten sein. Die Zahl der beobachteten Fälle von Spasmus bzw. Hypertrophie ist von vornherein viel zu gering, als daß ein Versuch diese Erscheinungen mit den sonst bei Perniciosa geläufigen Magenveränderungen in Beziehung zu setzen, aussichtsreich wäre. Die Magensaftverhältnisse bei Perniciosa, die ja gewöhnlich einheitlich im Sinne einer Achylie verändert sind, sind für Spasmen nach dem über die normalen Magenverhältnissen Gesagten nicht verantwortlich zu machen. Normalerweise besteht bei der Perniciosa lediglich ein beschleunigter Entleerungsmodus, teilweise durch Frequenzsteigerung der Magenperistaltik,

hauptsächlich aber durch verminderten Pylorusschluß bedingt, der auf Wegfall oder Einschränkung des Chemoreflexes oder aber in Fällen mit beschleunigter Darmpassage durch mangelnden duodenalen Inhaltsdruck zu erklären wäre. Für irgendwelchen vermehrten Pförtnerschluß oder Magenausgangsspasmen ist für gewöhnlich keinerlei Grund gegeben, es sei denn, daß man die pylorospastischen Erscheinungen als Kompensationsversuch für den fehlenden Pylorusreflex auffaßt. Für die Fälle mit Pylorospasmus wäre auch die Annahme eines mechanischen Reizmomentes durch die schlecht chymifizierte Nahrung nicht ohne weiteres abzulehnen. Es würde sich da um Reize handeln, die an der Magenwand selbst angreifen, auch wäre an die erhöhte Ansprechbarkeit des duodenalen Mechanoreflexes bei den häufig vorhandenen sonstigen Darmreizsymptomen und der schlecht vorverdauten Nahrung zu denken. Ein verlängerter und vermehrter Pylorusschluß und damit erhöhte Spasmenbereitschaft des Pförtnermuskels wäre durch die Annahme stark herabgesetzter Dünndarmkaleszenz bei gleichzeitig bestehenden anaziden Magensaftverhältnissen zu erklären, doch stehen Untersuchungen solcher Fälle in dieser Richtung noch aus. Allein für sich genommen vermögen auch diese im Verlauf jeder perniziösen Anämie auftretenden Reizsymptome die Fälle von Pylorospasmus nicht zu erklären, dieser müßte sonst bei dieser Krankheit viel häufiger sein. Daß aber bei einer konstitutionell bedingten Anlage im Sinne einer Übererregbarkeit des Pförtners diese abnormen Reizerscheinungen zu einem Pylorospasmus führen, ist durchaus denkbar. Sehen wir doch, wie oben gezeigt, den Pylorospasmus des Kindesalters anlagemäßig bedingt. Wie weit hier Beziehungen zu den von anderen Autoren bei der perniziösen Anämie angeführten konstitutionellen Momenten (konstitutionelle Minderwertigkeit des Knochenmarks, familiäres Auftreten der Achylie in Familien Perniziosakranker — Weinberg) bestehen, läßt sich im einzelnen nicht absehen. In diesem Sinne werden in Analogie zu den beschriebenen Pylorushypertrophien, die durch die Gastritis gesetzten abnormen Reize bei

einer entsprechenden Anlage zu den geschilderten Veränderungen am Pförtner führen können.

Gehören diese Erscheinungen also ihrer Häufigkeit und dem, was wir über ihre Genese wissen, auch nicht zum klassischen Bild der perniziösen Anämie, so sind derartige Beobachtungen doch nicht ganz selten und ihre Entstehung ist bei der perniziösen Anämie bis zu einem gewissen Grad einer Erklärung zugänglich, sodaß man sich bei atypischen Blutbefunden mit Tumor in der Magengegend bei der Differentialdiagnose an die mitgeteilten Beobachtungen wird erinnern müssen.

Literaturverzeichnis.

Albu: Konstitution und Verdauungskrankheiten, Zeitschr. f. ang. Anat. 1920—26.

Bernheim-Karrer: Über Pylorusstenose im Säuglings- und Kindesalter, Jahrb. f. Kinder 1909, LXIX.

Benedix: Pylorospasmus und Pylorusstenose im Säuglings- und Kindesalter, med. Kl. 1909, Jahrg. 5, Nr. 48.

v. Bergmann und Katsch: Die Erkrankungen des Magens, Handbuch d. inneren Med. Mohr und Staehelin.

Bergmann: Röntgenuntersuchungen d. Magens in: Spez. Path. und Th. inner. Kr., Kraus-Brugsch, B. 5.

Boas: Über hypertrophische Pylorusstenose und deren Behandlung. Arch. f. Verd.-Kr., B. 4, H. 1.

Brunner Konrad: Zur chirurgischen Behandlung des Spasmus pylori und der Hyperchlorhydrie, B. z. Chir. 1901, XXIX.

Brugsch: Konstitutionelle und nervöse Erkrankungen des Magens, Spez. Path. und Th. inn. Kr., B. 5.

Dennecke und Bingel: Die Biermersche Krankheit an der med. Klinik zu Marburg in den Jahren 1920—26. M. med. Woch. 1927.

Ehrlich und Lazarus: Die Anämie, Wien und Leipzig 1913.

Faber Knud und Lange G.: Die Pathogenese und Aetiologie der chr. Achylia gastrica, Zeitschr. f. kl. Med. LXVI, 1908, Nr. 2 und 14.

Faber Knud: Beiträge zur Pathologie der Verdauungsorgane, Berlin 1905. — Anämische Zustände bei der chr. Achylia gastrica, Berl. kl. W. 1913, Nr. 21.

Friedenthal: Archiv f. Anat. und Phys. 1905.

Gläßner und Kreuzfuchs: Über den Pylorosmus, M. med. W. 1913, Nr. 11.

Groedel: Die Magenbewegungen, Hamburg: Gräfe & Sillem 1912.

Heubner: Über Pyloruspasmus, Th. d. G., 47. Jhrg.

Ibrahim: Die Erkennung und interne Behandlung der hypertrophischen (spatischen) Pylorusstenose der Säuglinge, therap. Monatshefte 1908.

Kaufmann Rudolf: Zum Mechanismus der Magenperistaltik, Wr. med. Wochenschr. 1905, 55. Jhrg., Nr. 32.

Katsch und Kalk: Zur Differenzierung der Achylien, klin. Wochen 1926.

Kelling: Statistisches über Salzsäuremangel im Magen, Arch. f. Verd.-Kr., B. XV.

Kestner: Der biologische Bauplan des Magens, Pflügers Arch., B. 205.

Derselbe: Pflügers Archiv f. d. ges. Phys., B. 205, H. 1—2. 1924.

Klee: Splanchnicusreizung, Arch. f. d. ges. Phys., B. 1954, 1913.

Derselbe: Der Einfluß der Vagusreizung auf den Bau der Verdauungsbewegungen, Pflügers Arch. f. ges. Phys., Bd. 145.

Derselbe: Allgemeine Pathophysiologie und Therapie der Digestion. Handbuch der prakt. Therapie als Ergebnis experimenteller Forschung.

Derselbe: Die Magenbewegungen, Sonderdruck a. H. B. d. normalen Phys., B. 3.

Kleemann: Über Pylorushypertrophie bei perniziöser Anämie, d. Arch. f. kl. Med., B. 28.

Kuttner: Störungen der Sekretion des Magens, in spez. Path. und Ther. inner. Krankheiten, B. 5.

Derselbe: Störungen der Motilität, in spez. Path. u. Ther. inn. Krankheiten, B. 5.

Maier R., Beiträge zur angeborenen Pylorusstenose, Virchows Arch. 1885, H. 2.

Martius: Achylia gastrica, ihre Ursachen und ihre Folgen, Leipzig und Wien 1897.

Mangold: Gastromotorisches Zentrum, d. med. Wochen 1920, Nr. 15.

Meyer E.: Ist die Entleerung des Magens abhängig von dem Grad der Säurebildung? Arch. f. Verd. 1903, IX.

Nauer: Inauguraldissertation über progr. perniziöse Anämie, Zürich 1897.

Nägeli: Blutkrankheiten und Blutdiagnostik, Berlin 1923.

Nothnagel: Zirrhot. Verkleinerung des Magens und Schwund der Labdrüsen unter dem kl. Bild der perniz. Anämie, d. Arch. f. kl. Med., B. 24.

Openchowsky: Arch. f. Anat. und Phys. 1889.

Pfaundler und Schloßmann: Handbuch der Kinderheilkunde.

Rabe: Über den duodenalen Pylorusreflex, M. m. Woch. 1925.

Riegel: Erkrankungen des Magens.

Rosenheim: Über stenosierende Pylorushypertrophie bei einem Kinde, Berl. kl. Woch. 1899.

Schmidt R., Über konstitutionelle Achylie, med. Kl. 1912.

Schwarz G.: Röntgenologischer Beitrag zur Lehre vom Ulcus ventriculi und duodeni, d. med. Woch. 22, 597, 1918.

Schwarz: Versuche eines Systems der phys. pathol. Magenperistaltik, Fortschritte aus dem Gebiet der Röntgenstrahlen XIII, 3.

Stierlin Ed.: Röntgenologische Erfahrungen über Magenspasmen, M. med. W. 1912, 59. Jhrg., Nr. 15 und 16.

v. Tabora: Über motorische Magenreflexe, 28. d. Kongreß f. inn. Med. 1911, Nr. 32.

Tilger: Über die stenosierende Pylorushypertrophie, Virchows Arch. 1893, CXXXII.

Walko K.: Die spatistischen Erkrankungen des Verdauungskanals, S. zw. Abh. a. d. Geb. d. Verd.- u. Stoffwechs.-Kr. 1914, V., Heft 3.

Weinberg: Achylia gastrica und perniz. Anämie, d. Arch. f. kl. Med., B. 126.